

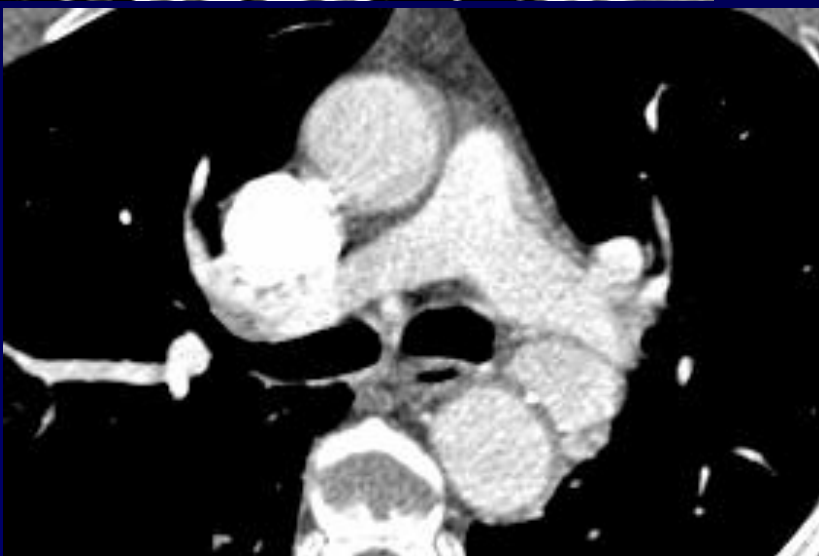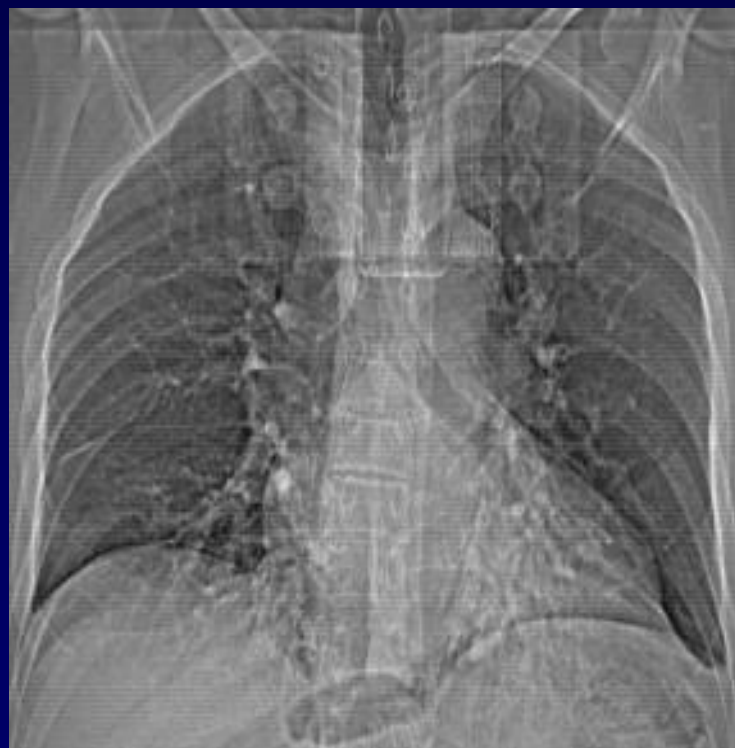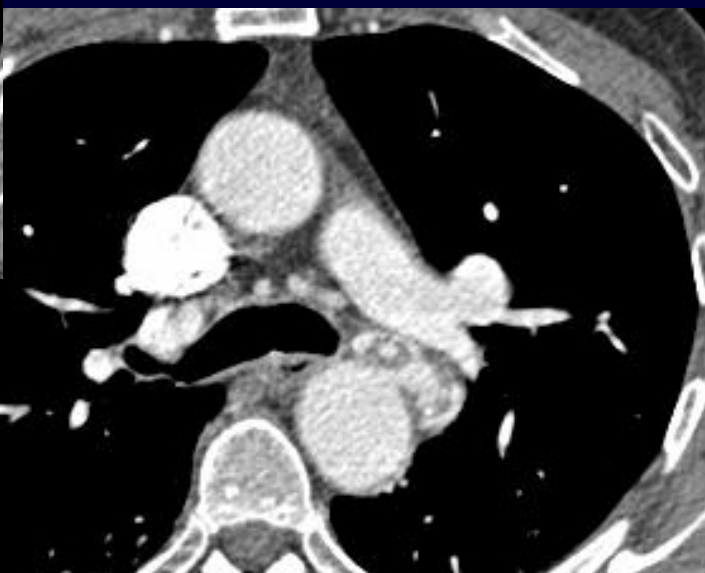


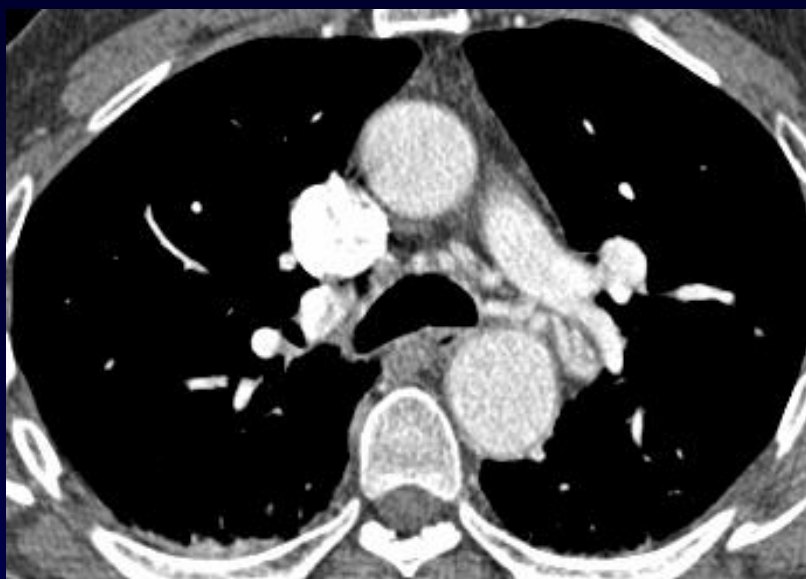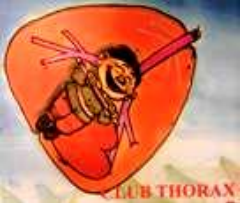X.CHAUFFOUR, J.GIRON, P.FAJADET

Homme de 58 ans

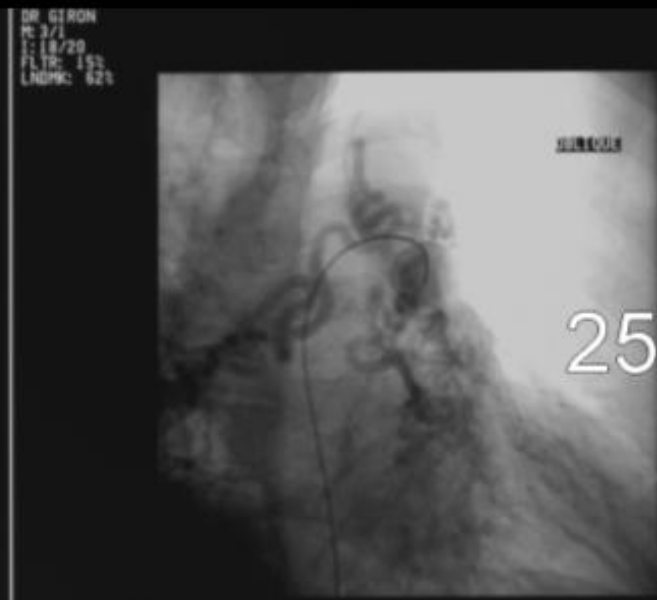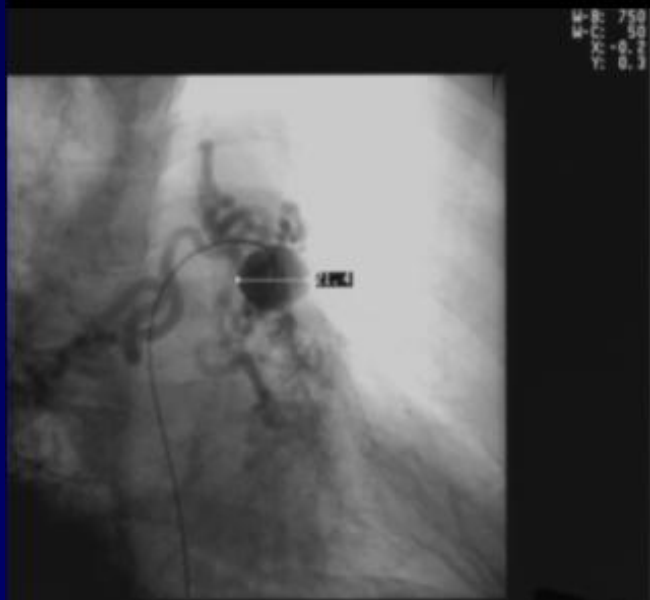
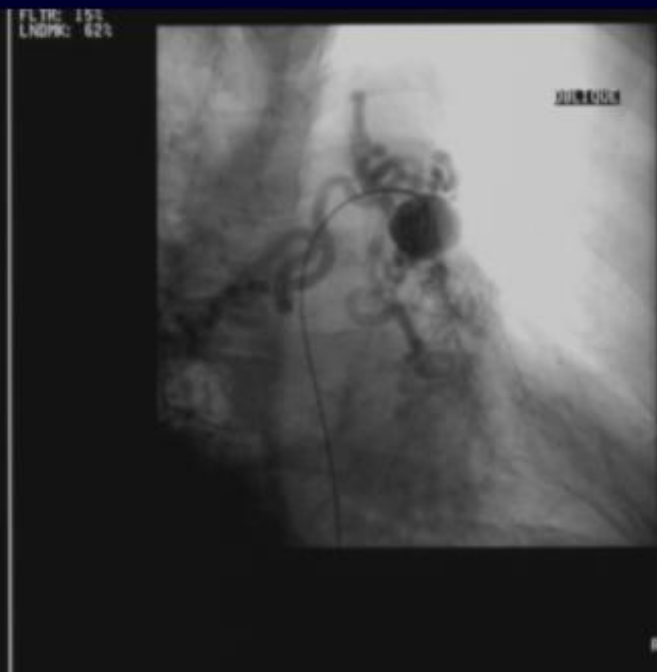
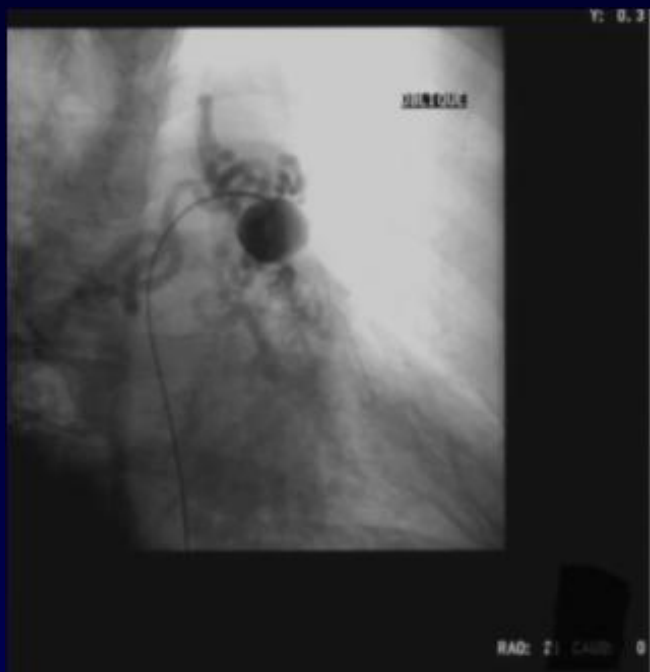
Passé « adolescent » : coqueluche et DDB...

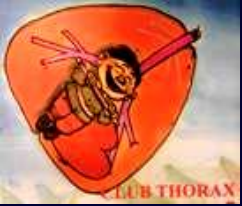Bilan d'imagerie lors d'une exacerbation
avec quelques crachats hémoptoïques





Diagnostic ?





Diagnostic

- Anévrisme Art . Bi - Bronchique +++
- Anévrisme Ostial par rapport à l'Aorte

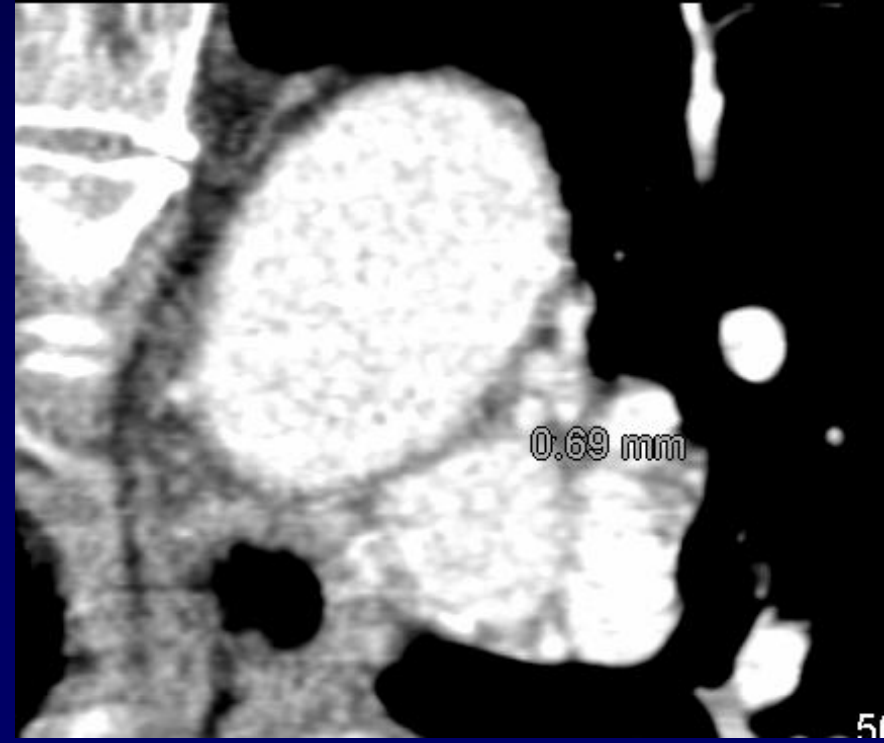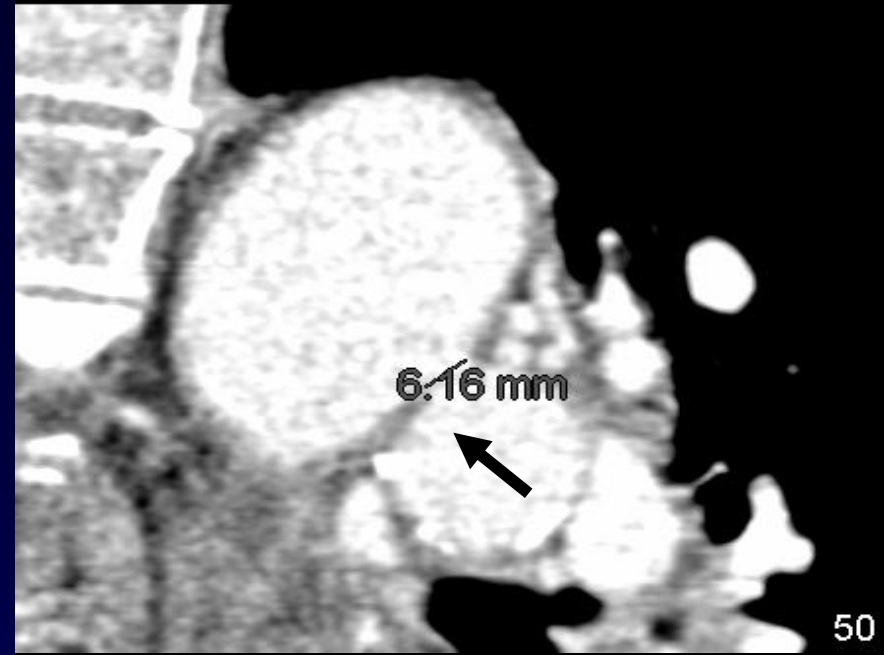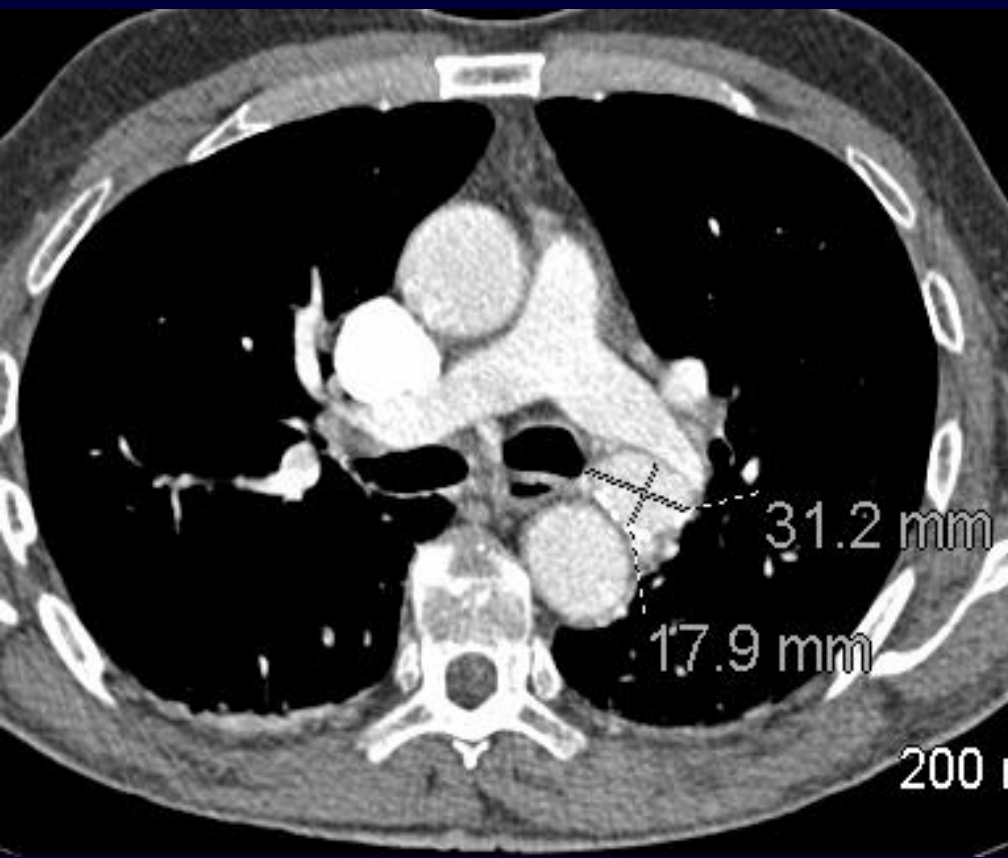


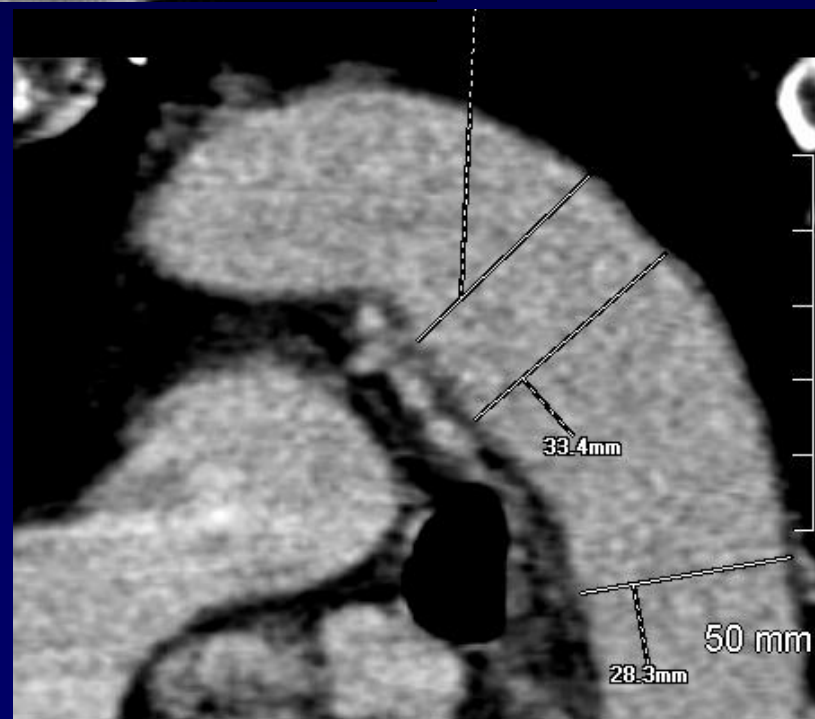
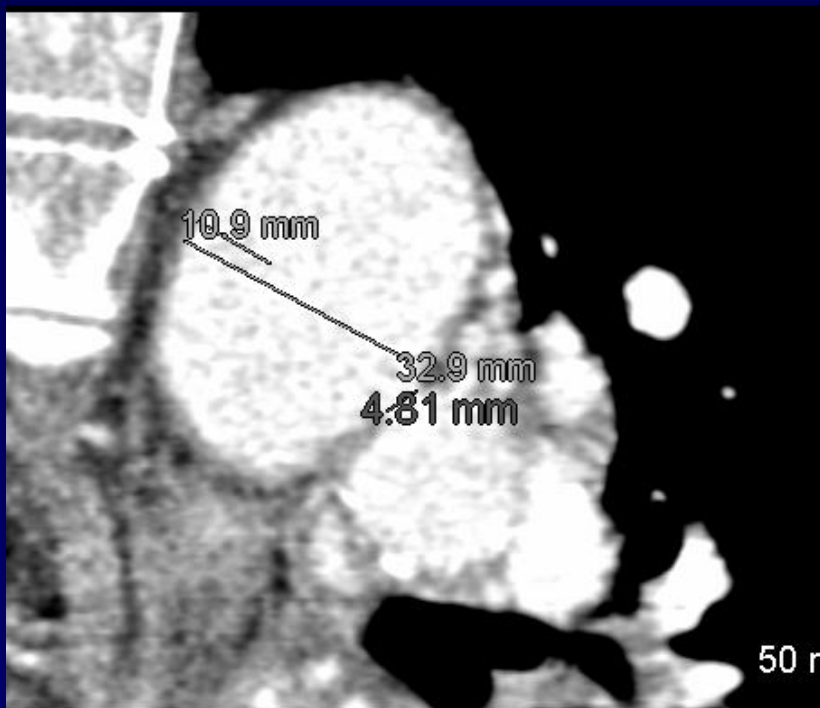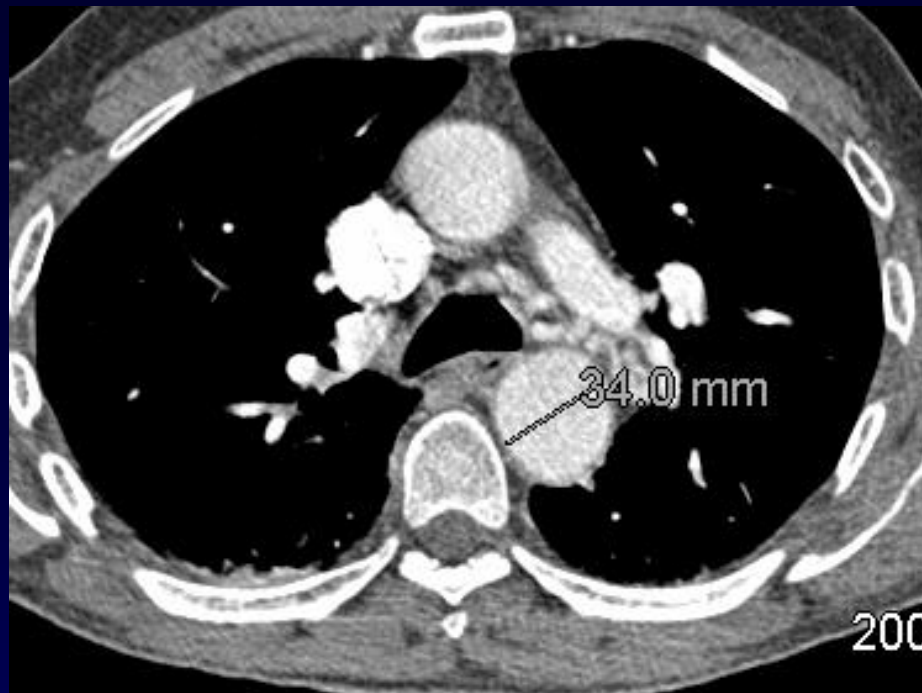
Tactique Thérapeutique : ?

Pas de segment artériel . « pré » anévrysmal

« Collet » anévrysmal Ostial/Aorte :

Très court : 4 à 6mm et supérieur



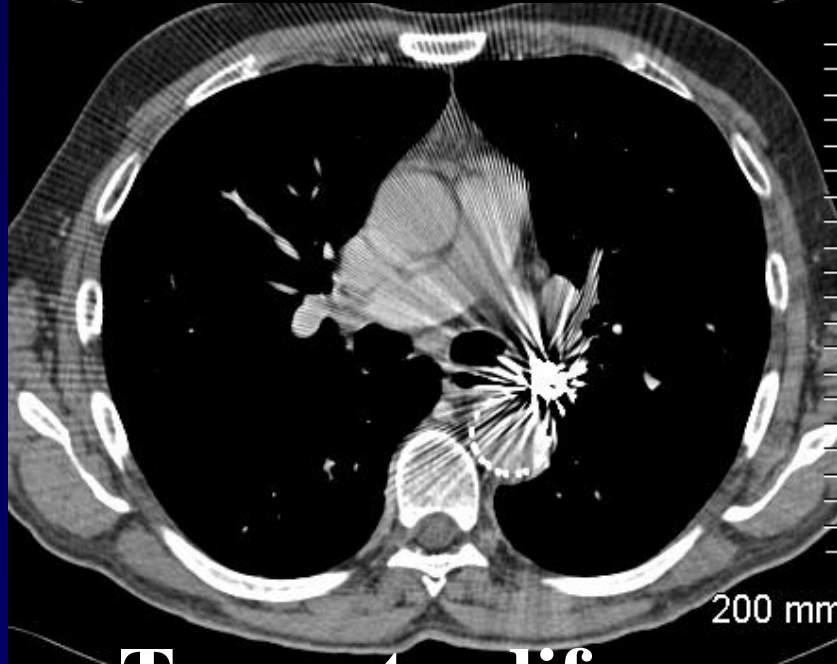
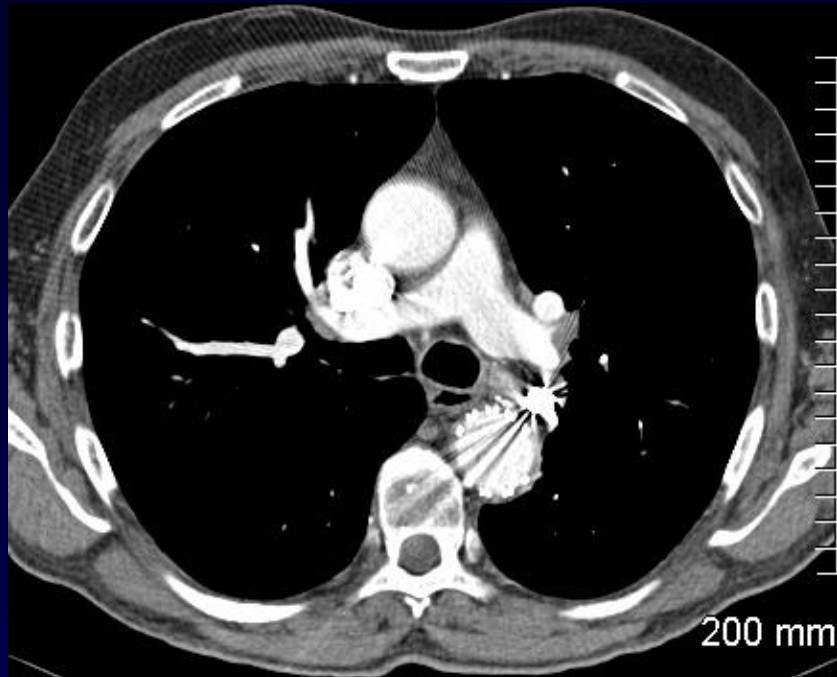
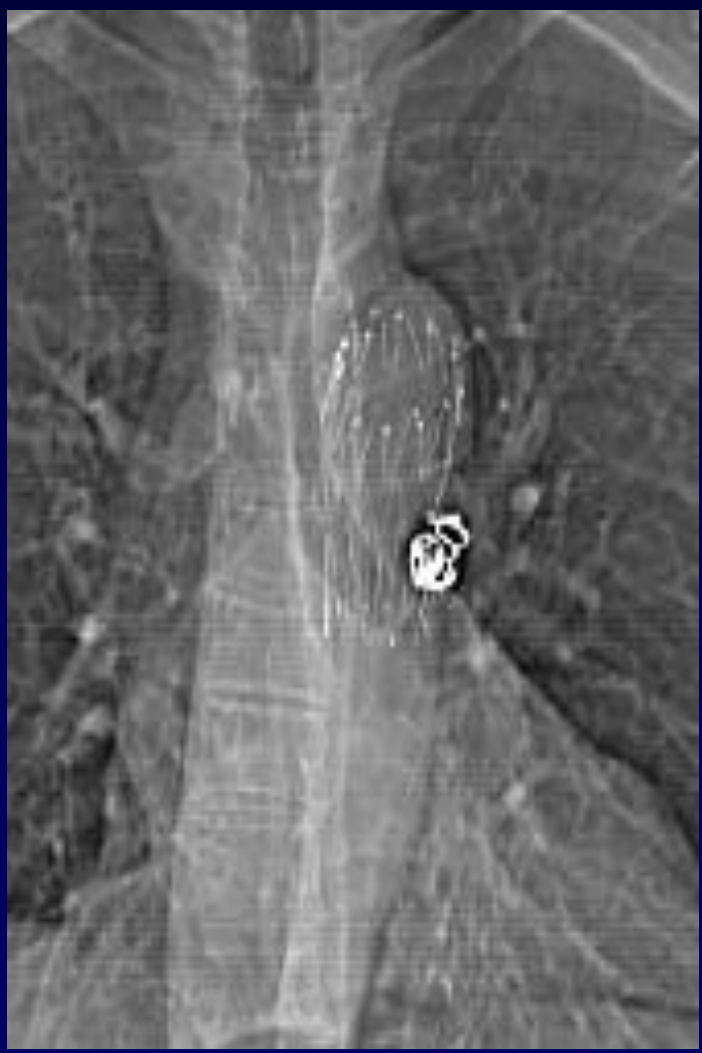



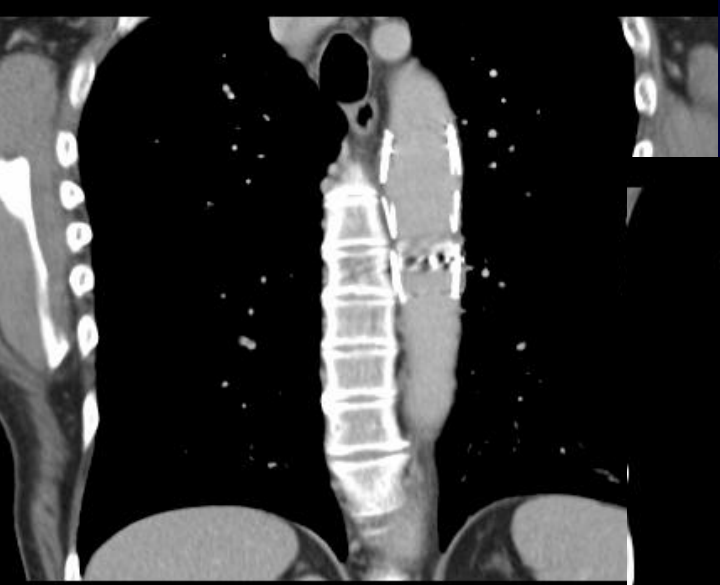
Tactique Thérapeutique

Occlusion (coils)

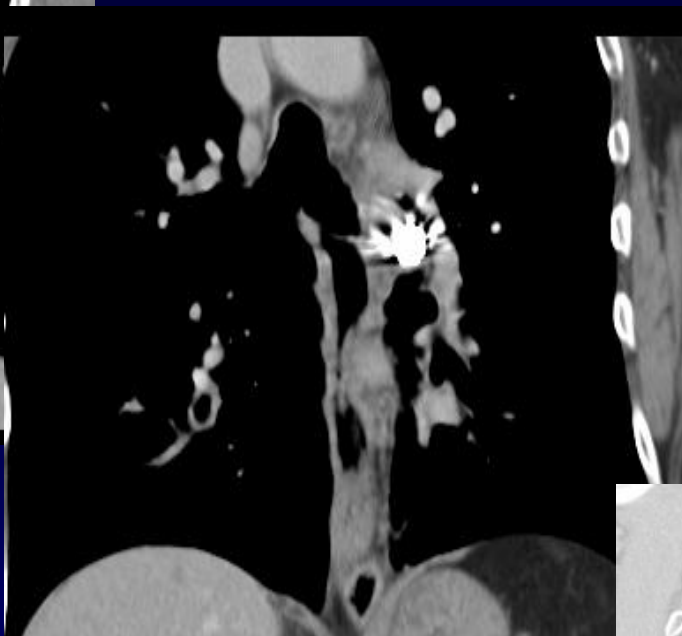Et ... Prothèse Aortique



Temps tardif



Prothèse



coils

Les DDB... restent

